Aus dem pathologischen Institut der Krankenanstalt in Bremen.

Ein Fall von myoblastischem Sarkom des Uterus mit Lungen- und Nierenmetastasen.

Inaugural-Dissertation

zur

Erlangung der Doktorwürde

der

medizinischen Fakultät der Universität zu Rostock

vorgelegt von

Konstantin Hoevels,

Assistenzarzt an der Frauenklinik der städt. Krankenanstalt zu Bremen.

Mit 1 Abbildung im Text und einer Tafel.

Wiesbaden.

Verlag von J. F. Bergmann.

1911.

Aus dem pathologischen Institut der Krankenanstalt in Bremen.

Ein Fall von myoblastischem Sarkom des Uterus mit Lungen- und Nierenmetastasen.

Inaugural-Dissertation

zur

Erlangung der Doktorwürde

der

medizinischen Fakultät der Universität zu Rostock

vorgelegt von

Konstantin Hoevels,

Assistenzarzt an der Frauenklinik der städt. Krankenanstalt zu Bremen.

ACAD. MEDICAT. BIBL.

Mit 1 Abbildung im Text und einer Tafel.

Wiesbaden.

Verlag von J. F. Bergmann.

1911.

Gedruckt mit Genehmigung der medizinischen Fakultät zu Rostock.

Referent: Prof. Dr. Schwalbe.

Druck von Carl Ritter, G. m. b. H., Wiesbaden.

Die von den glatten Muskelzellen ausgehenden homoiotypischen Geschwülste zeichnen sich durch ein ausserordentlich häufiges Vorkommen, wenigstens am Uterus, aus und gehören infolgedessen zu den besterforschten Tumoren. Nur wenige Fragen, wie z. B. die nach ihrer Genese, sind es, die die pathologischen Anatomen bezüglich dieser Neubildung beschäftigen. Im Gegensatz hierzu weisen die heterotypischen Tumoren der glatten Muskelzellen noch manche wenig geklärte Fragen auf. Schon seit einigen Jahrzehnten sind sie Gegenstand des eifrigen Interesses vieler Forscher, ohne dass es gelungen wäre, eine Einigung bezüglich der vielen, ihrer Erklärung harrenden Streitpunkte über das Wesen, die Genese und Histologie dieser Geschwülste zu erzielen. Jedenfalls bedarf es mancher Untersuchungen, ehe Klarheit über diese Fragen erzielt sein wird.

Im Hinblick darauf, dass wohl jeder einschlägige Fall somit ein gewisses Interesse bietet, möchte ich über einen Tumor des Uterus mit Lungen- und Nierenmetastasen berichten, der von Herrn Dr. Plücker in Wolfenbüttel bei einer Sektion gewonnen wurde und der nebst den Lungen Herrn Prof. Borrmann, damals Prosektor am Herzogl. Krankenhaus in Braunschweig, zur mikroskopischen Untersuchung übersandt wurde. Herr Prof. Borrmann hat mir den Fall zur Bearbeitung gütigst überwiesen.

Bezüglich des Krankheitsverlaufes teilt Herr Dr. Plücker folgendes mit:

> Ich kenne den Fall nur aus einer Konsultation in der letzten Zeit, habe dann aber die Sektion machen können, die insbesondere aufklären sollte, ob es sich um eine maligne Geschwulst handelte.

Aus der Vorgeschichte hat mir der behandelnde Arzt, Herr Dr. B. in W., Nachstehendes mitgeteilt: Frau M., 76 Jahre, Wolfenbüttel, die gesunde, kräftige Kinder geboren und ein arbeitsreiches Leben geführt hat, war bis vor 10 Jahren gesund und rüstig. Sie hat trotz der damals auftretenden Beschwerden bis vor $^1/_2$ Jahre weitergearbeitet. Vor 10 Jahren erkrankte sie mit Unterleibsbeschwerden, das auffallendste Symptom war erheblicher Ascites. Die durch Herrn Dr. M., Spezialarzt für Gynäkologie in Braunschweig, in Narkose vorgenommene Untersuchung vermochte keine Aufklärung zu bringen; es können demnach die Uterustumoren nur unbedeutend gewesen sein, da ihre Existenz dem geübten Spezialisten nicht entgangen wäre; die Patientin weigerte sich, eine Punktion etc. vornehmen zu lassen. Die Erscheinungen des Ascites blieben in den folgenden Jahren in wechselnder Stärke bestehen. Vor 3 Jahren stellte Herr Dr. B. bei einer gelegentlichen Untersuchung das Vorhandensein von Tumoren am Uterus fest. Von einer eigentlichen Behandlung und genauen Untersuchung war nicht die Rede; sie scheiterte am Widerstand der Patientin. Behandelt wurden lediglich die auftretenden stenokardischen Anfälle. Nach dem Befunde muss wohl eine chronische Peritonitis bestanden haben, deren Ursache nicht einwandfrei festgestellt wurde. In den letzten Jahren wird der Druck der Tumoren den Stauungsascites unterhalten haben. Von Seiten der Lungen traten nie klinische Symptome auf.

Die Sektion der am 3. III. 1906 verstorbenen Frau wurde am 4. III. 1906 durch Herrn Dr. Plücker vorgenommen.

Sektionsprotokoll.

Frau M., 76 Jahre.

Mittelgrosse, weibliche Leiche, zeigt ödematöse Schwellungen an den Extremitäten. Abdomen stark aufgetrieben.

Das Herz nur im schmalen Spalt sichtbar. Im Pericard keine Flüssigkeit. Linker Ventrikel gut kontrahiert. Die linke Lunge frei; die beiden Lungenlappen überlagern das Cor. Die Aortensemilunarklappen o. B.; in der Mitralis sehr starke Kalkablagerungen, ebenso in der Wand der Coronararterien. Keine Schwielen im Pericard. Die linke Lunge ist nicht verwachsen, zeigt auf der Pleura leichte Rauhigkeiten und bindegewebige Flecken. An der Spitze eine bohnengrosse Geschwulst, die myomatös zu sein scheint. Auf dem Durchschnitt präsentieren sich an drei Stellen ähnliche Geschwülste, eine etwas gelblich gefärbt; die grössere zeigt rein myomatösen Charakter. Auf der Pleuraoberfläche der rechten Lunge einzelne hirsekorngrosse Geschwülste. Die rechte Lunge ist in den vordern Abschnitten fest verwachsen, hinten frei. Auch die Milz zeigt starke Verwachsungen und liegt im linken Hypochondrium hoch oben wie in einer Tasche. Das Milzgewebe zeigt nichts Besonderes. Die rechte Niere ist kleiner wie normal; Fettkapsel mässig entwickelt; die bindegewebige Kapsel lässt sich schwer abziehen. Die Niere zeigt ausgesprochene Alterserscheinungen: Oberfläche feinhöckrig, Rinde verschmälert, weisslich, blutarm. In der rechten Niere ein erbsengrosser, weisser Knoten, am Hilus eine höckrige Geschwulst von dem Charakter der Lungengeschwülste. Die linke Niere zeigt bessere Fettkapsel, ist annähernd von normaler Grösse, nicht so schlaff wie die rechte. Auch hier sind Alterserscheinungen, doch ist die Farbe des Parenchyms nicht so weiss wie die der rechten Niere. Man sieht in der linken Niere eine für Tumor verdächtige Stelle im untern Pol neben dem zweiten Calyx. In der Rinde findet man auch ein kleines metastatisches Geschwülstchen von oben beschriebenem Aussehen. Die Gallenblase ist mit Galle gefüllt.

Der rechte Leberlappen ist mit dem Zwerchfell verwachsen, blass, fest. Die Bauchhöhle enthält mehrere Liter heller, klarer Flüssigkeit. Die Flexura coli dextra und sinistra ist verwachsen mit Leber und Milz. Mehrere Dünndarmschlingen sind verwachsen mit einer aus dem kleinen Becken hervorragenden knolligen Geschwulst. Nach Abnahme der Darmschlingen sieht man eine vielgestaltige, vielhöckerige Geschwulst von fibromyomatösem Charakter, die dem Uterus angehört. Die Knollen sind sehr verschieden in Grösse, Farbe und Konsistenz. Der grösste dieser Knollen sitzt in der hinteren Funduswand und ist nekrotisch, lässt sich bis tief in das kleine Becken hinein verfolgen. Das rechte Ovarium ist atrophisch, das linke lässt sich nicht sicher feststellen, ist scheinbar zwischen den Tumorknoten eingebacken. Im übrigen zeigen sämtliche Geschwülste myomatösen Charakter.

Path. anat. Diagnose:

Schlaffes Herz. Fibromyomata uteri mit Lungen- und Nierenmetastasen.

Der Uterus mit der multiplen Tumorbildung wie die Lungen wurden, in Alkohol gehärtet, Herrn Prof. Borrmann übersandt; die Nieren wurden leider nicht mitgeschickt. Beschreibung des makroskopischen Präparats:

Das Präparat stellt einen ganz unregelmässigen, höckrigen Tumor von der Grösse eines starken Mannskopfes dar mit folgenden Grössenverhältnissen: Grösste Länge 24 cm, grösste Dicke 16 cm, grösste Breite 17 cm. Vorne unten rechts befindet sich die unförmliche, nur wenig vorragende Portio a (conf. Textfigur 1). Der Cervikalkanal, der eben für eine dünne Sonde durchgängig ist, und die Uterushöhle werden aufgeschnitten. Die Portio erscheint in der Längsrichtung stark zusammengedrückt und lässt keinen innern und äussern Muttermund unterscheiden. Das Uteruscavum ist der Länge nach stark ausgezogen, — es misst vom äussern Muttermund aus etwa 12 cm —, ist aber in seinen übrigen Grössenverhältnissen sehr verkleinert. Der Hohlraum entspricht ungefähr der Dicke eines gewöhnlichen Bleistifts. Die Schleimhaut erscheint nicht verändert und ist überall glatt. Nach der Eröffnung des Cavum lässt sich übersehen, dass der Tumor zu etwa $^3/_4$ von der linken und hintern Fläche des Uterus sich entwickelt hat. Die rechte Hälfte ist nur wenig, die Vorderseite gar nicht beteiligt, während ein überapfelgrosser, intramuraler Knoten (b), der in der Hinterwand des Fundus sitzt, letztere nach vorn gedrängt und stark verdünnt hat. Das Geschwulstkonglomerat besteht aus 5 grösseren und mehreren kleinen Knoten, die untereinander teilweise durch lockeres Gewebe, teilweise dadurch, dass sie breit ineinander übergehen, verbunden sind. Die grösseren von diesen Knoten zeigen mehrfach kleinere erbsen- bis wallnussgrosse Tochterknoten, die teils breitbasig, teils gestielt ihnen aufsitzen. Breit von der rechten Kante und Hinterfläche des Uterus ausgehend, findet sich ein zweikindsfaustgrosser Tumor (c), der auf dem Durchschnitt von derber, elastischer Konsistenz, weissgrauer Farbe ist und sehnig glänzende Gewebszüge zeigt. Er ist intraligamentär entwickelt. Vorn sitzt demselben ein etwa walnussgrosser Knoten (c_1) von derselben Beschaffenheit mittels eines lockern, bindegewebigen Stieles auf. Nach hinten hin ist das Rectum durch lockeres Bindegewebe an diesen Knoten befestigt. Nach oben und links hin steht er in breiter, locker-bindegewebiger Verbindung mit dem schon vorher beschriebenen, im Fundus und der Hinterwand des Uterus sitzenden apfelgrossen, intramuralen Tumor, dessen rechte Hälfte

von der rechten Uterusecke gebildet wird und hier den Abgang der fixierten und nicht veränderten Tube (d) zeigt.

Die den Knoten b noch umgebende Muskelschicht des Fundus uteri ist vorne $1^1/_2$, oben und hinten $^3/_4$ cm dick. In diese Muskelschicht eingelagert liegen mehrere etwa erbsengrosse, weisse derbe Geschwülstchen, die sich deutlich gegen das Muskelgewebe absetzen und etwas über das äussere Niveau hervorragen. Die ganze Geschwulst besteht aus gelbem, nekrotischen Gewebe. Die übrigen Tumoren entspringen aus der linken Uterushälfte. Oben links, in der Gegend der Tubenecke, sitzt an kurzem, gut stricknadeldicken Stiel eine etwas

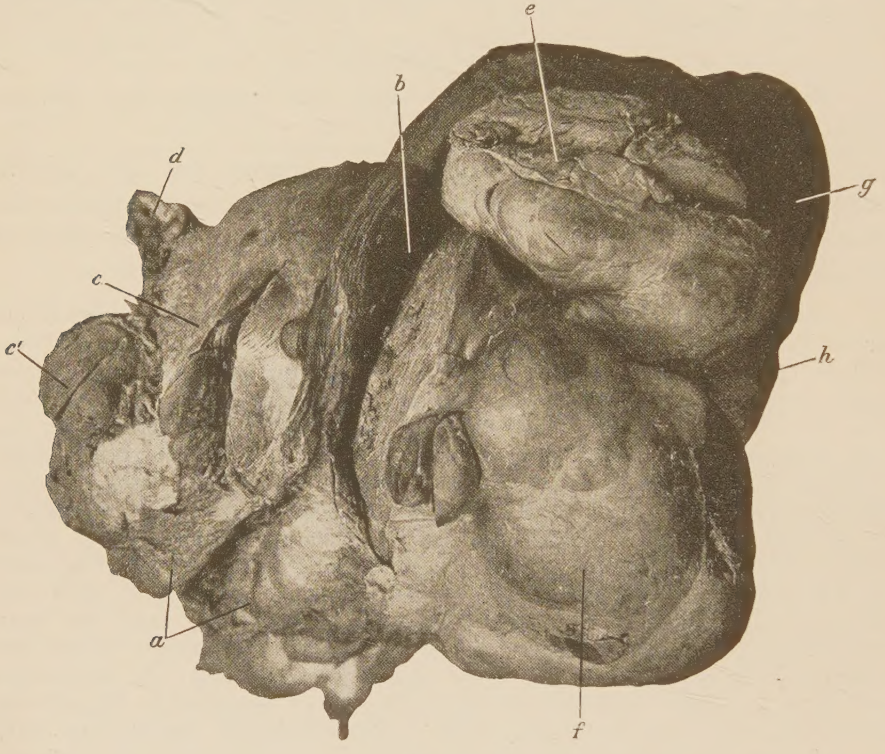

Fig. 1.

abgeplattete, mit einem dünnen Überzug versehene kindsfaustgrosse Geschwulst (e), die frei beweglich ist und keine Verwachsungen mit der Umgebung zeigt. Unterhalb derselben geht aus der linken Uteruskante und der linken vordern Hälfte des Uterus ein gut zweimannsfaustgrosser Knoten (f) hervor, der mit dem nekrotischen, vom Uterusfundus ausgehenden in breiter fester Verbindung steht. An der Oberfläche hat er mehrere prominente, bis walnussgrosse Knollen. Nach hinten endlich zeigt sich ein gut kindskopfgrosser, derber Tumor (g), über dessen Vorderfläche das lang ausgezogene, linke ligamentum rotundum (h) herüberzieht und ihn durch eine Furche in eine obere grössere und eine untere kleinere Hälfte teilt. Dieser Geschwulstknoten entspringt mit

einer faustdicken, aus Geschwulstmasse bestehenden Brücke von der untern Hälfte der Hinterwand des Uterus. Alle diese zuletzt beschriebenen Knoten zeigen auf dem Durchschnitt nur stellenweise noch eine an den Bau des gewöhnlichen Myoms erinnernde Struktur, während sie im grossen und ganzen ein grauweisses, etwas markiges, hier und da streifiges Aussehen zeigen mit angedeutetem alveolären Bau. Letzterer wird allerdings nur vorgetäuscht, denn es handelt sich um Züge und Komplexe von glatter Muskulatur. In der durch diese grösseren Knoten gebildeten Einsenkung an der Hinterfläche des Uterus liegen noch mehrere kleinere bis hühnereigrosse Knollen, die nichts Besonderes bieten.

Makroskopisch haben wir also ein im Uterusfundus sitzendes, altes, nekrotisches, intramurales Myom und mehrere subseröse Myome, die nach beiden Seiten hin und nach hinten sich entwickelt haben.

In der linken Lunge finden sich vereinzelte, in der rechten Lunge zahlreichere, sowohl im Lungengewebe, wie auch unter der Pleura liegende runde, kleinerbs- bis haselnussgrosse Geschwülste, die mit dem umgebenden Lungengewebe nur in lockerer, bindegewebiger Verbindung stehen und sich leicht stumpf aus demselben auslösen lassen. Die unter der Pleura sitzenden Knoten ragen pilzförmig über die Oberfläche vor. Auf dem Durchschnitt zeigen sie eine derbe Konsistenz, manchmal streifigen oder zugförmigen Bau und auffallend bräunliche Farbe. Im übrigen Lungengewebe lassen sich keine besonderen Veränderungen nachweisen.

Mikroskopischer Befund.

Es werden aus sämtlichen grösseren und einer Anzahl kleinerer Knoten am Uterus wie aus mehreren Lungenmetastasen Stücke herausgeschnitten zur mikroskopischen Untersuchung.

Die Einbettung geschieht in Celloidin; die durchgehends 10 μ dicken Schnitte werden mit Hämalaun, van Gieson Orange, teilweise mit Hämalaun Eosin gefärbt; zum Nachweis des Bindegewebes wird die Ribbert-Mallorysche Färbung angewandt.

Was zunächst den Knoten in der hintern Funduswand (b in der Abbildung) anbetrifft, so ist derselbe vollkommen nekrotisch, so dass sich eine Färbung nicht verlohnt. Dasselbe gilt für den nach hinten entwickelten, gut kindskopfgrossen Tumorknollen g. Da die einzelnen Knoten bezüglich ihres histologischen Aufbaues weitgehende Abweichungen untereinander zeigen, indem die einen noch mehr typische oder nur wenig veränderte glatte Muskelzellen aufweisen, andere dagegen diese Zellformen kaum noch oder gar nicht mehr erkennen lassen, vielmehr dicht gelagerte, mehr an Sarkom erinnernde Spindelzellen zeigen, so wollen wir die Befunde an den verschiedenen Knoten einzeln wiedergeben und mit den hinsichtlich ihrer histologischen Struktur am wenigsten den Myomcharakter wahrenden Knoten beginnen, um dann zu den einfacher gebauten, mehr myomatösen, zurückzugehen.

Wir beginnen mit dem mit f bezeichneten Knoten, der den Knoten c und c_1 am ähnlichsten gebaut ist.

I.

Bei schwacher Vergrösserung fallen grössere und kleinere Komplexe auf, die aus nekrotischem Tumorgewebe bestehen, das, ohne jede Kernfärbung, meist aus krümeligen und scholligen, nur hier und da noch die frühern Zellkonturen zeigenden Massen besteht. Was den Bau des Tumors selbst angeht, so hat man bei schwacher Vergrösserung fast durchgehends den Eindruck des Sarkoms. Von einer Anordnung in Bündeln und Zügen, die sich mit einer gewissen Regelmässigkeit durchflechten, ist nur stellenweise etwas zu sehen, wenngleich nicht geleugnet werden kann, dass immerhin eine gewisse zugförmige Anordnung des Gewebes vorhanden ist. Bindegewebe tritt nur wenig in die Erscheinung, fast nur in der Umgebung der sehr zahlreichen, in den verschiedensten Richtungen durchschnittenen, mit normalem Endothelbelag versehenen und teilweise mit Blut gefüllten Gefässe; doch wird darauf bei Beschreibung der nach Mallory gefärbten Präparate näher einzugehen sein.

Bei starker Vergrösserung ist an Stellen, wo die Kerne sehr dicht liegen, von einer Differenzierung der Zelleiber kaum noch die Rede. Wo man sie unterscheiden kann, sieht man ziemlich lange, schmale, an den Enden zugespitzte Protoplasmaleiber, in denen Kerne von verschiedenster Gestalt liegen. Letztere sind manchmal langgestreckt spindlig, dann mehr kurzspindlig, dick, manchmal auch ganz unregelmässig gestaltet, mehrfach eingeschnürt, an den Enden oder in der Mitte kolbig aufgetrieben u. s. w. Ganz vorherrschend ist die Form der kurzen, dicken Spindel. Es finden sich nun auch Partien, wenngleich in geringer Ausdehnung, wo die Zellen lockerer liegen. Hier tritt mehr das Zugförmige des Baues zu Tage. Die Zellen sind mehr langgestreckt, bandartig, ihre Kerne schmäler, sich mehr der Stäbchenform nähernd. Erwähnt sei noch, dass hier manchmal entweder mehrere Kerne hintereinander in einem solchen Protoplasmaballe liegen oder dieselben auch zusammengeflossen sind zu einem langgestreckten Riesenkern. Partien, die auf den ersten Blick als reines, gewöhnliches Myom aufzufassen wären, sind selten. Zu erwähnen sind auch Partien, die fast nur aus ganz grossen protoplasmareichen, teils bandartig, teils polymorph gestalteten Zellen bestehen, entweder mit einem sehr grossen, blassen, hellgefärbten Kern oder mit mehreren, dann meist chromatinreichen Kernen versehen. Das Protoplasma dieser Zellen ist oft hyalin degeneriert, gelblich rot gefärbt; auch sieht man gar nicht so selten grössere, kernlose Protoplasmaschollen. Dass überall an den Stellen, wo die Zellzüge in querer Richtung durchschnitten sind, sowohl die Protoplasmaleiber als auch die Kerne mehr oder weniger rundliche Gebilde darstellen, sei noch erwähnt.

Es finden sich nun noch Partien, die schon bei der einfachen makroskopischen Betrachtung der Schnitte durch ihre helle, gelblich-rötliche Farbe auffallen und im mikroskopischen Bilde als nicht aus malignem Gewebe bestehend sich erweisen. Sie bestehen vielmehr aus einem vorwiegend hyalinen, nur noch stellenweise fibrillären Grundgewebe mit wenig Kernen und einzelnen Gefässen. Die Kerne haben teilweise Spindelform, teilweise typische Stäbchenform, zeichnen sich nicht durch besondere Grösse aus und erinnern in Form und Anordnung an das Bild des gewöhnlichen Myoms. Mit einem solchen haben wir es auch in diesem Abschnitt zweifellos zu tun. Um regressiv verändertes Sarkomgewebe handelt es sich keinesfalls, vielmehr um hyalin entartetes Myomgewebe. An den Rändern dieser Bezirke sieht man deutlich, wie in dieselben die vorhin beschriebenen Geschwulstzellen zugförmig eindringen. Die Deutung dieser Befunde erfolgt später.

II.

Wir gehen über zur Beschreibung des Knotens c.

Schnitte aus diesem Knoten lassen mehr den Bau des einfachen Myoms erkennen. Wenngleich sich auch Stellen finden, die mehr den Charakter des diffusen Sarkoms zeigen, wie sie im Knoten f soeben geschildert worden sind, so sind sie doch in der Minderzahl. Ganz vorwiegend sehen wir deutliche Züge, teils gestreckt, teils gewellt verlaufend, die sich hie und da auch durcheinander schlingen. Die Kerne sind zwar zahlreicher und liegen meist dichter wie im Myom, haben aber nur seltener die kurze, dicke Spindelform, sind dagegen meistens schmal, mehr langgestreckt und hin und wieder, wenn auch nicht oft, stäbchenförmig. Riesenzellen und die vorhin beschriebenen abweichenden Formen (mehrfach gebogen, mit kolbigen Auftreibungen u. s. w.) sind selten. Der Gefäss- und Bindegewebsreichtum ist wie in den Knoten f und c_1. Nekrotische Tumorkomplexe sind wenig vorhanden, ebenso hyaline Degeneration der Muskelzellen. Auch in diesen Schnitten bestehen Reste früheren Myomgewebes, in die das maligne Gewebe von der Peripherie her eindringt.

III.

Wir kommen zu dem letzten und histologisch interessantesten Tumor, dem von der linken Tubenecke des Uterus mit einem fast bleistiftdicken Stiel entspringenden, kindsfaustgrossen Knoten e. Die Wichtigkeit dieses Geschwulstknollens liegt darin, dass derselbe grösstenteils aus gewöhnlichem Fibromyomgewebe besteht, das von Zügen malignen Gewebes durchsetzt ist. Es sind zwar auch Stellen vorhanden, die von letzterem ganz und gar eingenommen sind und die somit nichts Besonderes bieten gegenüber den vorhin beschrieben Tumoren. Dort aber, wo ganze Gesichtsfelder reinen Myomgewebes vorliegen und wir nur ab und zu auf einen Komplex des malignen Gewebes stossen, bieten sich uns sehr interessante Aufschlüsse über Entstehung und Wachstum unseres vorliegenden Tumors. Wir sehen in den Gewebsspalten (Fig. — Taf. —), scharf abgesetzt gegen das umgebende Myomgewebe, Zellmassen, die sich schon bei einfacher Betrachtung mit dem Auge als bläuliche Stränge aus dem übrigen, rotgefärbten Gewebe herausheben. Diese Zellstränge sind verschieden breit und verschieden lang. Sie wachsen infiltrierend in den Spalten des Gewebes, haben ihren eigenen, wenn auch gering entwickelten bindegewebigen Grundstock und ihr eigenes Gefässsystem. Die Zell- und Kernformen erinnern an die früher beschriebenen, ein buntes Durcheinander von kurzen, dicken Spindeln, langgestreckten, manchmal stäbchenförmigen Kernen mit interessanten Formabweichungen und hie und da Riesenkernen; sie lassen somit keinen Zweifel aufkommen, dass es sich um eine maligne Wucherung von Muskelzellen, nicht um maligne Wucherung von Bindegewebszellen handelt. Eine Mischung dieser Zellen mit den Zellen des umgebenden Myomgewebes ist nirgends zu beobachten, vielmehr sind die Grenzen schon mit blossem Auge, — noch deutlicher mit dem Mikroskop — als absolut scharfe zu erkennen. Eine Umwandlung des Myomgewebes in Sarkomgewebe ist daher ausgeschlossen.

Es handelt sich vielmehr lediglich um das Wachstum eines vollkommen für sich bestehenden Tumors in einem andern.

Die einzelnen Lungenmetastasen unterscheiden sich in ihrem histologischen Bau ähnlich wie die Primärtumoren. Manche dieser Knoten zeigen einen gemischten Bau, indem mehr sarkomähnliche Partien mit mehr myomatösen abwechseln. Einer von den an sich überhaupt nicht zahlreichen Lungenknoten

bietet das Bild des fast reinen Sarkoms und deckt sich im grossen und ganzen mit dem früher beschriebenen Bau der betreffenden Uterustumoren, ein anderer Knoten — und das ist wichtig — zeigt dagegen fast reines Myomgewebe und erinnert in seiner Struktur ganz und gar an den Tumor c des Uterus.

Das schon im Anfang bei Beschreibung der Knoten f und c_1 erwähnte Verhalten des Bindegewebes ist mit einigen Abweichungen bei allen Knoten und Metastasen ungefähr das gleiche und wird durch die Ribbert-Mallorysche Färbung bestätigt.

Die Frage, ob es möglich ist, die einzelnen Lungenmetastasen auf Grund ihrer verschiedenen histologischen Struktur von verschiedenen Primärtumoren abzuleiten, oder ob sie sämtlich von einem Tumor ausgegangen sind, ist diskutabel und soll später näher erörtert werden.

Wir wollen jetzt zunächst die Literatur, soweit sie für unsere Frage notwendig ist, durchsprechen, um dann auf Grund der gewonnenen Anschauungen die Besprechung und Deutung unseres eigenen Falles anzuschliessen.

Wir haben zwei Gruppen von malignen Geschwülsten zu unterscheiden, die in der glatten Muskulatur ihre Matrix haben.

Die erste Gruppe bilden die Myome, welche in ihrer Struktur dem Bau gutartiger Myome gleichen oder nur geringe Abweichungen von demselben zeigen, die aber ihre Malignität durch Metastasierung in andern Organen bekunden. Zu dieser Gruppe gehören die bekannten Fälle von Krische, Klebs, Langerhans, Minkowski-v. Beesten, Hansemann und Schlagenhaufer.

Es sei mir gestattet, kurz diese Fälle zu referieren.

Krische beschrieb als erster in seiner Dissertation: »Ein Fall von Fibromyom des Uterus mit multiplen Metastasen bei einer Geisteskranken« ein metastasierendes reines Fibromyom, das mikroskopisch durchaus dem Typus des gewöhnlichen Fibromyoms glich, sowohl im Primärtumor wie auch in den Metastasen.

Klebs erwähnt in seiner allgemeinen Pathologie ein reines Leiomyom des Uterus mit metastatischen Geschwülsten in den Nieren.

Langerhans demonstrierte 1893 in der Berliner medizinischen Gesellschaft Präparate eines Myoma laevicellulare malignum. In diesem Fall fanden sich bei der Autopsie einer 60-jährigen Frau neben einer grossen Anzahl von Fibromyomen des Uterus zwei Geschwulstknoten, von denen der eine überwiegend aus glatter Muskulatur, der andere nur aus glatter Muskulatur bestand und von denen letzterer maligne geworden war, den Uterus durchbrochen und eine grosse Reihe von Metastasen in den Lungen gesetzt hatte. Die mikroskopische Untersuchung zeigte ein reines Leiomyom, ebenso die Metastasen in den

Lungen, nur mit dem Unterschied, dass die Muskelzellen in den letzteren etwas abweichende Formen annahmen.

Hansemann demonstrierte 1895 auf der Naturforscherversammlung in Lübeck ein Myom des Magens mit Lebermetastasen, die sich als reine Leiomyome mit cystischer Degeneration erwiesen, jedoch auffallend waren durch eine ausserordentlich starke Zellentwicklung.

Minkowski legte 1904 im Kölner ärztlichen Verein Präparate von Myommetastasen in Lungen, Leber und Muskeln einer 43-jährigen Frau vor, bei der vor 2 Jahren wegen Fibromyom des Uterus die Totalexstirpation gemacht worden war. Die Sektion ergab in der Lunge und in der Leber mehrere grauweisse, derbe, scharfumschriebene Knoten, die sich ebenso wie die Geschwulst der Oberschenkelmuskulatur mikroskopisch als reine Leiomyome erwiesen.

Derselbe Fall wurde genauer von v. Beesten untersucht. Die Tumoren bestanden aus spindelförmigen Zellen, die, in Bündeln angeordnet, fast gar nicht von Bindegewebe durchsetzt waren und lange stäbchenförmige Kerne zeigten. v. Beesten fand ausserdem noch reichlich mehrkernige Riesenzellen und viele Kernteilungsfiguren.

Der letzte einschlägige Fall wurde von Schlagenhaufer beschrieben, nämlich ein Myom des Uterus mit Metastasen in Leber und Lunge. Ausserdem bestanden noch zahlreiche Myofibrome des Uterus. Der Uterustumor und die Lungenmetastasen erwiesen sich mikroskopisch als reine Myome; auch die Lebermetastasen bestanden aus typischen glatten Muskelzellen; doch drangen die glatten Muskelfasern an mehreren Stellen ohne Grenze in das anliegende Gewebe vor. In diesen Partien waren die Kerne zahlreicher und kleiner.

Diese in der Literatur beschriebenen Tumoren zeigen alle morphologisch den Bau der gutartigen Myome. Nur ganz geringe Unterschiede treten dabei auf, so die starke Zellausbildung bei v. Hansemann, die Bildung von Riesenzellen bei v. Beesten, das infiltrierende Wachstum und die Kernveränderungen bei Schlagenhaufer. Doch ist überall die langgestreckte Form der einzelnen Zellen und die Stäbchenform der einzelnen Kerne gewahrt. Auffallend ist die geringe Bildung des Bindegewebes. Minkowski und Schlagenhaufer glauben, dass vielleicht hierin der Grund der Malignität liege. Ribbert schliesst sich dieser Ansicht an und hält es für möglich, dass durch das Fehlen des zur Muskulatur gehörenden Bindegewebes der ohnehin lockere organische Zusammenhang des Myoms verloren gegangen ist, sodass die Muskelzellen nun unabhängiger und dadurch schneller wuchern, durch Druckatrophie in die Gefässe eindringen und so metastasieren

konnten. Er betont, dass die Malignität nur eine Wachstumerscheinung, keine Zelländerung ist.

Vielfach wurde gegen die Deutung dieser Tumoren in dem Sinne, dass es sich um Metastasen bei histologisch gutartigen Geschwülsten handle, Einspruch erhoben, so zuletzt von R. Meyer und von Ghon und Hintz, die glauben, aus den geringgradigen Abweichungen schliessen zu können, dass diese Tumoren — auch histologisch — schon in ihrem Muttertumor maligne gewesen seien. Nach ihrer Ansicht ist das Metastasieren dieser Tumoren nicht durch ein infolge des von vornherein minderwertig angelegten Bindegewebsfaktors ausgelöstes stärkeres Wachstum der Muskelzellen bedingt, wie Ribbert glaubt, vielmehr halten sie dies für den Ausdruck einer Zelldegeneration. Doch finden sich derartige geringe Abweichungen im histologischen Bau vielfach auch in Myomen, deren Benignität nicht angezweifelt werden kann. Die geringe Ausbildung des Bindegewebes, die R. Meyer schon als Ausdruck eines zu schnellen Wachstums und mangelnder Ausreifung auffasst, sowie der Zellreichtum, der in einigen dieser Fälle bemerkt wird, genügen meiner Ansicht nach nicht, um darauf den histologischen Beweis der Malignität aufzubauen, besonders da doch, wie vorhin erwähnt, die typische Gestalt der Kerne und Zellen überall gewahrt ist.

Wir kennen ja auch sonst in der Geschwulstpathologie Tumoren, die bei vollkommen gutartigem histologischen Bau zu Metastasen führen, die dann ihrerseits genau so gebaut sind. Ich erinnere da an die sekundären Schilddrüsentumoren im Knochensystem bei benigner Struma, ja sogar bei normaler Schilddrüse, ferner an die metastasierenden einfachen Ovarialcysten und an den Fall von Borrmann, der ein histologisch vollkommen gutartig gebautes Angiom der Brusthaut beschrieb, das sechsmal recidivierte und schliesslich durch Metastasen in den Lungen und der Glutaealmuskulatur zum Tode führte. Die Recidive und die Metastasen bestanden histologisch nur aus Gefässen ohne jede atypische Wucherung des Gefässendothels. An sich steht also der Annahme nichts im Wege, dass gutartige Tumoren und normales Gewebe nicht nur verschleppt werden, sondern auch am sekundären Orte anwachsen und so zu Tochtergeschwülsten führen können; diese Annahme muss auch für die Myome als erwiesen gelten. Es ist dies eins der interessantesten Kapitel aus der Geschwulstlehre, das uns Aufschluss gibt über die Metastasierung von Geschwulstzellen, die histologisch ihren Charakter nicht verändert haben; ob sie ihn biologisch verändert haben oder nicht, ist eine andere Frage, die von verschiedenen Seiten verschieden beantwortet wird.

Im Gegensatz zu diesen malignen Geschwülsten, die von manchen »maligne Myome« genannt werden und die nur aus ausgereiften Muskelzellen bestehen, wird die zweite Gruppe der malignen Geschwülste der glatten Muskulatur durch diejenigen Neubildungen vertreten, welche sich durch eine grössere oder geringere Unreife der Zellen auszeichnen, die also nicht den Charakter der typischen glatten Muskelzelle mit stäbchenförmigem Kern zeigen, sondern mehr den aus dem Bindegewebe hervorgegangenen Sarkomzellen ähnlich sehen, bei denen aber der Ausgang von der glatten Muskulatur sehr wahrscheinlich ist. Die verschiedensten Namen wurden für diese Geschwulstgattung vorgeschlagen. Die Namen Sarkom, Myosarkom, Myoma malignum, Myoma sarcomatosum, Myoma sarcomatodes, myoblastisches Sarkom sind ein Beweis für die verschiedenartigen Anschauungen, welche die Autoren bezüglich der Entstehung und Histologie dieser Tumoren haben.

Einen grossen Teil der Unstimmigkeit in der Nomenklatur trägt die Vieldeutigkeit, die dem Worte »Myosarkom« beigelegt wird.

Als »Myosarkom« bezeichnen die meisten Autoren eine Mischgeschwulst, die entsteht, wenn aus dem bindegewebigen Anteil eines Myoms ein echtes Sarkom sich entwickelt. Virchow, der zuerst diesen Ausdruck gebrauchte, wollte demselben diese Deutung beigelegt wissen. Später wurde dieser Name jedoch vielfach ganz promiscue gebraucht, auch für maligne Tumoren, die aus der glatten Muskelzelle hervorgehen. (Henke, Moser u. a.). Um eine eindeutige Nomenklatur anzustreben, wäre es zweckmässig, den Namen Myosarkom ganz zu streichen. Wenn in einem Myom, von dessen interfaszikulären Bindegewebe ausgehend, ein Sarkom sich entwickelt, so liegt hier eine Tumorbildung in einem andern vor, grade wie sich ein Sarkom in einem Karzinom oder ein Karzinom in einem Myom entwickeln kann. Für derartige Tumoren gibt eine Verschmelzung beider Namen wie Sarko-Karzinom, Myokarzinom oder Myosarkom ein schlechtes und falsches Bild. Nach Ribberts Vorschlag halte ich es für angebracht, derartige Fälle nur als »Sarkom im Karzinom«, »Karzinom im Myom« oder »Sarkom im Myom« zu bezeichnen. Noch viel weniger ist eine Verschmelzung zweier Namen angebracht, — wie es manchmal geschieht — wenn es sich um das Einwachsen eines Tumors in einen andern handelt. Wenn z. B. ein Schleimhautsarkom in ein Myom hineinwächst, so ist das niemals ein Myosarkom, wie Kathe meint. Sonst könnte man auch z. B. von einem »Kavernokarzinom« oder von einem »Lipokarzinom« sprechen, wenn ein Magenkarzinom in ein Leberkavernom oder ein Darmkrebs in ein Lipom des Mesenterium einwächst.

Ich wollte hiermit nur darauf hinweisen, dass der Name »Myosarkom« auch für Mischgeschwülste undeutlich und schlecht ist, dass er aber auf keinen Fall für Tumoren gebraucht werden sollte, die ihre Matrix in der glatten Muskulatur haben.

Anschliessend an diese Erörterung komme ich zu der Frage der Entstehung eines echten bindegewebigen Sarkoms im Myom. Dass es derartige echte Mischgeschwülste geben kann, ist ja wohl unzweifelhaft; dagegen ist es schwer zu entscheiden, ob alle in diesem Sinne beschriebenen Tumoren auch wirklich solche waren. Denn wir müssen bedenken, dass es bei dem diffusen Wachstum der Sarkomzellen zwischen den Muskelzellen eminent schwer sein kann, beide auseinander zu halten und den richtigen Schluss zu ziehen. Andrerseits haben ja auch die völlig undifferenzierten, embryonalen Muskelzellen eine solche Ähnlichkeit mit Bindegewebszellen, dass eine Unterscheidung kaum möglich ist. Man könnte allenfalls Anhaltspunkte für die Entscheidung dieser wichtigen Frage darin finden, dass in einem aus embryonal abgesprengten, undifferenzierten Muskelzellen ausgegangenen Sarkom (also »myoblastischen Sarkom«) wohl immer mehr oder weniger ausgereifte, fertige, glatte Muskelzellen vorhanden sein werden, da die Zellen während des malignen Wachstums noch Differenzierungsvorgänge durchmachen werden. Fehlen diese aber völlig, dann ist der Unterschied zwischen myoblastischem und echtem bindegewebigen Sarkom wohl kaum zu machen. Auf eine während des Fortschreitens der Geschwulst stattfindende Umwandlung benachbarter normaler Muskelzellen in Geschwulstelemente ist garnicht zu rekurrieren, da sie nicht vorkommt. Denn die Geschwülste wachsen nur aus sich heraus. Wir werden auf diese Frage später bei Erörterung der Genese des myoblastischen Sarkoms noch zu sprechen kommen.

Ich gehe kurz auf die hierhergehörige Literatur ein.

Virchow, der, wie vorher erwähnt, zuerst einen solchen Fall veröffentlichte, glaubte Proliferationsvorgänge im interstitiellen Bindegewebe zu bemerken und schloss aus deutlichen Übergangsbildern die Entstehung des Sarkoms aus diesem. In der Folge mehrten sich die Veröffentlichungen über derartige Mischtumoren ausserordentlich, die von den betreffenden Autoren meist als Sarkome bezeichnet wurden. Ich erwähne nur Chrobak, Birch-Hirschfeld, Stöklin, Bommer, Hegar, Leopold, Fehling, Richter, v. Winckel, v. Franqué, Ricker u. a., während andere, die »über sarkomatöse Degeneration von Myomen« arbeiteten, in Ansehung der Schwierigkeit, im einzelnen Falle die Herkunft der sarkomatösen Zellen zu entscheiden,

sich begnügten, das Nebeneinander von Sarkom- und Muskelgewebe zu konstatieren, die Frage nach der Herkunft der Sarkomzellen aber offen liessen. Diese maligne Wucherung als echt sarkomatös anzusehen und aus dem Bindegewebe herzuleiten, hatte früher ja auch manches Bestehende zu einer Zeit, wo noch niemand diese malignen Tumoren als vom Muskelgewebe ausgehend angenommen bezw. festgestellt hatte. Von späteren Autoren wurde auch diese Deutung angezweifelt. So erwähnt Williams, dass die meisten, die den Versuch machten, die Umwandlung von Bindegewebe in Sarkomgewebe zu beweisen, nur das Nebeneinander von sarkomatösem und myomatösem Gewebe zeigten, aber nicht den Übergang von dem einen Gewebe in das andere. Auch Ulesko-Stroganowa ist derselben Ansicht und sagt, dass manche der von den vorhergehenden Autoren beschriebenen Bilder, so von Hegar, Leopold, v. Franqué, sehr stark denjenigen glichen, die Pick, Williams und Morpurgo zeigten und als Beweis für die Umwandlung von Muskelzellen in sarkomartige Zellen anführten. Wir haben vorhin gesehen, dass auf den Nachweis derartiger »Übergänge« nichts zu geben ist, da es Täuschungsbilder sind.

Hier muss ein Fall v. Kahldens erwähnt werden, der in einem Tumor des Uterus die Umwandlung von Muskelzellen in Sarkomzellen beschrieb. Er beobachtete in der Uteruswand eine multiple Fibromyombildung mit teilweise nur mikroskopisch nachweisbaren Knötchen und sah angeblich in diesen den Beginn des Sarkoms. Er fand mikroskopisch Herde von Spindelzellensarkom, die sich scharf gegen das Muskelgewebe absetzten. Eine Durcheinandermischung der Zellen beobachtete er nicht. Pick und Williams, die nachher ebenfalls Fälle von Umwandlung der Muskel- in Sarkomzellen beschrieben, sahen gerade in dieser scharfen Trennung beider Gewebsarten einen Beweis dafür, dass das Sarkom aus dem Bindegewebe hervorgegangen sei; andrerseits glaubten sie, aus der innigen Durchmischung der Muskel- und Sarkomzellen unter Auftreten aller möglichen Differenzierungsstadien den Beweis der Entstehung des Sarkoms aus den Muskelzellen führen zu können. Fast alle spätere Autoren, so Ricker, v. Franqué, Glaeser, Kathe sprachen sich in demselben Sinne wie Pick und Williams bezüglich des v. Kahldenschen Falles aus. Ich habe denselben deshalb auch an dieser Stelle gebracht, weil auch meiner Meinung nach dieser Fall gerade wegen der absolut scharfen Grenzen zwischen dem Sarkomgewebe und dem letzteres umgebenden Fibromyomgewebe noch am ehesten die Vermutung rechtfertigt, dass es sich um ein echtes bindegewebiges Sarkom in einem Myom gehandelt hat.

Weiter muss hier ein Fall von Dobbertin besprochen werden, der in einem grossen Fibromyom des Uterus einen völlig abgekapselten, für sich bestehenden Tumor sah, der nicht an Myom und nicht an myoblastisches Sarkom erinnerte, sondern wie ein gewöhnliches bindegewebiges Sarkom gebaut war. Die beiden Gewebsarten waren scharf voneinander getrennt, und Dobbertin sagt, »dass der Sarkomknoten, nachdem er einmal an einer Stelle im Innern des Myoms entstanden war, sich aus sich selbst heraus weiter expansiv vergrösserte, nicht durch Umwandlung von Muskelzellen am Wachstumsrand.« Auffallenderweise spricht sich Dobbertin nicht darüber aus, von welchem Gewebe das Sarkom abzuleiten war, während ich der Meinung bin, dass es sich mit ziemlicher Sicherheit um ein echtes bindegewebiges Sarkom im Myom handelte; dafür spricht sowohl die scharfe makroskopische wie mikroskopische Grenze gegen das umgebende Myom hin, wie vor allem die mikroskopische Struktur der Zellen.

Wir sehen aber jedenfalls aus diesen wenigen Fällen, wie schwierig es ist, nachzuweisen, dass ein Sarkom wirklich vom bindegewebigen Faktor des Fibromyoms ausgegangen ist. Dieses Vorkommnis mag an sich schon recht selten sein; die Möglichkeit, den Beweis dafür zu liefern, ist noch viel seltener und recht schwierig. Auch Ribbert ist der Ansicht, dass die Entwicklung eines bindegewebigen Sarkoms in einem Myom sehr selten ist. Für viel zu weitgehend halte ich es aber, wenn einige Autoren, besonders Ricker und v. Franqué sämtliche Geschwülste, in denen Muskel- und Sarkomzellen gemischt vorkommen, durch Herleitung der malignen Zellen vom Bindegewebe erklärt wissen wollen, die Möglichkeit der Entstehung derselben aus den Muskelzellen aber ableugnen. Zwar sprechen sich auch Borst und Lubarsch mehr für als gegen diese Theorie aus, während Aschoff nicht glaubt, dass die Umwandlung von Muskel- in Sarkomzellen geleugnet werden muss.

Im Gegensatz zu diesen Mischtumoren stehen die malignen Neubildungen, die ihre Matrix in der glatten Muskulatur haben und sich durch eine grössere oder geringere Unreife der Zellen auszeichnen. Wir müssen hier zunächst einige Worte bezüglich der Nomenklatur sagen. Es steht nichts im Wege, diese Tumoren mit dem Namen Sarkom zu belegen. Ribbert allerdings will diesen Namen nicht anerkennen und ihn nur für Tumoren bindegewebiger Abkunft reserviert wissen; er erklärt, aus einem Myom würde niemals ein Sarkom. Das ist natürlich nach der vorhin gegebenen Auslegung richtig. Doch wird heute von den Pathologen das Sarkom als maligner Tumor der Bindesubstanzen angesehen, zu denen in letzter Linie ebensowohl

das Muskel- wie das Bindegewebe gehört. Doch müssen wir verlangen, dass durch ein Beiwort die Genese des Sarkoms aufgeklärt wird. Um zum Ausdruck zu bringen, dass das Sarkom von unreifen Muskelzellen seinen Ausgang genommen hat, können wir es als myoblastisches Sarkom bezeichnen (Borst, Kathe). Den Namen »Myogenes Sarkom« würden wir dann für Geschwülste der glatten Muskulatur gebrauchen, die aus völlig ausgereiften Muskelzellen hervorgegangen sind. (Kathe, R. Meyer.) Im einzelnen Fall wird es ja nicht ganz leicht sein, nach dem histologischen Bilde einen Unterschied zwischen myogenem und myoblastischem Sarkom zu machen. Pick will die Entstehung des malignen Tumors aus glatten Muskelzellen durch die Bezeichnung Myoma sarcomatosum, Williams durch Myoma sarcomatodes zum Ausdruck bringen. Mit dem Namen »Myoma malignum« werden diese Tumoren belegt von Mastny, Ulesko-Stroganowa, Ghon u. Hintz, Zieler, Fischer, Ribbert u. a. Nach dem Vorschlag von Kathe und R. Meyer halte ich es für zweckmässig, den Namen »Myoma malignum« für jene den Bau eines typischen Myoms zeigenden Tumoren der glatten Muskulatur zu reservieren, die ihre Malignität nicht durch eine Änderung ihrer histologischen Struktur, sondern lediglich durch die Metastasenbildung beweisen. Es würden dies also die schon erwähnten Fälle von Krische, Klebs, Langerhans, v. Hansemann, Minkowski, v. Beesten und Schlagenhaufer sein. Zusammenfassend möchte ich also zur Nomenklatur folgendes sagen:

1. Maligne Myome sind die vollkommen den Bau typischer Myome sowohl im Primärtumor wie in den Metastasen zeigenden Tumoren der glatten Muskulatur, die ihre Bösartigkeit nur durch Metastasenbildung erweisen.
2. Als Sarkom im Myom (gewöhnlich Myosarkom genannt) bezeichnen wir Tumoren, die sich innerhalb eines Myoms vom interfascikulären Bindegewebe entwickeln.
3. Myoblastisches Sarkom nennen wir heterotype Tumoren der glatten Muskulatur, die aus undifferenzierten, embryonalen Muskelzellen hervorgehen, während wir als
4. myogenes Sarkom dieselben Tumoren bezeichnen, wenn sie von völlig ausgereiften, also fertigen Muskelzellen ihren Ausgang nehmen. Somit würde sich der Begriff »myogenes Sarkom« beinahe decken mit dem des »malignen Myoms«.

Will man sich auf den Ribbertschen Standpunkt stellen und den Namen Sarkom mit Myom nicht vermengen, in der Annahme, dass das

Sarkom eine rein bindegewebige Geschwulst ist, so müsste man folgende Einteilung machen:

1. Metastasierendes Myom (statt malignes Myom).
2. Sarkom im Myom (Sarkom im Myom).
3. Malignes Myom mit sarkomähnlichem Bau (statt myoblastisches bezw. myogenes Sarkom).

Ich halte die zuerst gegebene Einteilung für klarer und werde mich des weitern an diese halten.

Ich komme somit zu den echten malignen Neubildungen der glatten Muskulatur, die also sarkomähnlichen Bau zeigen. Es ist eine ganze Reihe von derartigen Fällen beschrieben, so von Williams, Pick, Mastny, Morpurgo, Ulesko-Stroganowa, Bauereisen, Babes Nanu, Busse, Kathe, Ghon und Hintz u. a. Metastasen sind in diesen Fällen bei Uterustumoren nur wenig beobachtet (Fälle von Mastny, Ulesko-Stroganowa und Busse), so dass unser Tumor auch aus diesem Grunde besonderes Interesse beansprucht. Etwas zahlreicher sind die Fälle, wo maligne, von der Muskulatur des Magens und Darms ausgehende Geschwülste Metastasen verursachten. Ich will mich hier nicht mit der Beschreibung der einzelnen Fälle aufhalten. Das mikroskopische Bild ist im grossen und ganzen bei allen diesen Autoren übereinstimmend. Die Kerne werden kürzer und dicker, weniger stäbchenförmig, oval, manchmal rund, unregelmässig, aber immer grösser wie normal. Es kommt zur Bildung ein- und mehrkerniger Riesenzellen. Vielkernige Zellen treten auf, sowie Teilungsfiguren. Der Zelleib wird ebenfalls kürzer, bleibt aber lange spindlig und nimmt an Masse zu. An Stelle spindliger sieht man zuletzt runde, grosse, ganz unregelmässig konturierte Zellen. Es bestehen alle Übergänge zu glatten Muskelfasern. Auch regressive Veränderungen, hyaline Umwandlung, Nekrosen und Kalkeinlagerungen treten auf.

Diese malignen Muskelzellen werden nun von vielen aus den voll ausdifferenzierten Myomzellen abgeleitet und deshalb Tumoren, die aus ihnen zusammengesetzt sind, als »myogene Sarkome« bezeichnet. Die meisten von diesen Forschern begnügen sich einfach, die innige Durchmischung der Muskel- und Sarkomzellen unter Schilderung der Übergangsbilder zu zeigen, ohne eine Erklärung für die Zellveränderung zu geben (Williams, Morpurgo, Ulesko-Stroganowa, Ghon und Hintz u. a.). Mastny und Pick nehmen eine Umwandlung der glatten Muskelzellen in bindegewebige Sarkomzellen, also eine echte

Metaplasie, an. Diese Auffassung, die auch Gebhardt vertritt, erfuhr viel Widerspruch. So sagen Ricker und Ulesko-Stroganowa, »dass die Annahme einer Metaplasie von genetisch verschiedenen Elementen, wie z. B. der glatten Muskelzellen in Sarkomzellen, nicht zu den bis jetzt geltenden wissenschaftlichen Anschauungen passe«. Zieler und Fischer bemerken, dass »die Metaplasie von Muskelzellen in Sarkomzellen, also in letzter Linie Bindegewebszellen, keine Anhänger finde«. Auch Borst und Ribbert lehnen eine solche Metaplasie vollständig ab. Kathe deutet alle diese Fälle im Sinne einer Entdifferenzierung der ausgebildeten Muskelzelle. Ob allerdings eine solche Entdifferenzierung bis zum Keimgewebe führen kann, wie Kathe will, lasse ich dahingestellt. Will man diese Geschwülste auf eine solche Art erklären, so würde ich mit Ribbert lieber von einem »Rückschlag« sprechen, der ja nur eine Rückkehr zu einer frühern Entwicklungsstufe und daher einen viel weniger weitgehenden Prozess bedeutet. Denn auch dadurch lassen sich die vorhin beschriebenen Bilder erklären. So sagt Ribbert: »Wenn auch der Rückschlag keine volle Entdifferenzierung bedeutet, so ändert er doch das Aussehen der einzelnen Zellarten manchmal so beträchtlich, dass sie von einander, ihrer Abstammung nach, nicht mehr unterschieden werden können. Die glatten Muskelzellen sehen aus wie Bindegewebszellen«. Ich glaube aber weder, dass es sich um eine Metaplasie fertiger Muskelzellen in Bindegewebszellen, noch um einen Rückschlag handelt, da einmal die Metaplasie nur in ganz geringen Grenzen zuzugeben ist und andrerseits auch mit dem Begriff »Rückschlag« nicht alles erklärt ist. Letzterer bezeichnet doch nur einen kurzen Weg der Entdifferenzierung, kann aber unmöglich angewandt werden in solchen Fällen, wo wir Zellen in sämtlichen Differenzierungsstadien vor uns sehen, von der einfachsten embryonalen Bindegewebszelle bis zur höchstentwickelten ausgereiften glatten Muskelzelle. Da reicht weder die »Metaplasie«, noch der »Rückschlag« zum Verständnis aus, sondern wir müssen an den umgekehrten Weg denken, an die Weiterdifferenzierung embryonal liegen gebliebener Zellen im weitern Verlauf ihrer Proliferation.

Somit kommen wir zu der auch schon in der Literatur vertretenen Auffassung, dass die in Rede stehenden Tumoren von unreifen, dem Keimgewebe nahestehenden Muskelzellen sich entwickeln, es sich also um »myoblastische Sarkome« handle.

Die Entstehung dieser Tumoren wäre dann so zu erklären, dass in der fötalen Periode unreife Keimzellen in der Uteruswand liegen geblieben sind und später in maligne Wucherung geraten. Wenn wir

bedenken, dass auch die Myome unzweifelhaft unverbraucht liegen gebliebenem Zellmaterial ihre Existenz verdanken, das dann bei dem weitern Wachstum des Uterus ebenfalls ausreift und so zu Geschwülsten führt, die aus voll entwickelter glatter Muskulatur bestehen, so liegt der Gedanke nahe, dass vielleicht innerhalb dieser Myome wieder Haufen myoblastischen Materials liegen bleiben, das die Ausreifung des übrigen, zum Myom führenden Geschwulstgewebes nicht mitmacht, sondern auf einer frühern Stufe stehen bleibt und dann später innerhalb des fertigen Myoms für sich anfängt zu wuchern. Eine derartige Entstehung hält auch Borst für möglich, da er sagt: » . . . und dann wissen wir ja nicht, ob wir mit Recht von einer sarkomatösen Entartung primär ausgereifter Muskelzellen reden; undifferenziertes muskulöses Material kann in einem sonst typisch entwickelten Myom primär enthalten sein und gelegentlich zur Entfaltung kommen.« Ich finde, dass grade unser Fall eine grosse Stütze für diese Auffassung bietet, und ich werde das gleich des weitern ausführen.

Zunächst möchte ich aber auf einige Fälle aus der Literatur eingehen.

Fälle von myoblastischem Sarkom wurden veröffentlicht von Brodowski, Busse, Landsteiner, Kathe.

Brodowski beschrieb 1876 »ein grosses Myosarkom des Magens nebst sekundären Myosarkomen der Leber«. Mikroskopisch fanden sich im Muttertumor lange, glatte Muskelfasern, die sich vielfach durchkreuzten und spindlige Sarkomzellen. Der maligne Tumor ging angeblich vom interfascikulären Bindegewebe aus. Die Lebermetastasen zeigten auffallenderweise ein gleiches Bild, nur dass hier der sarkomatöse Anteil etwas reicher war. Es fanden sich allerdings auch Schnitte, die fast nur aus Muskelfasern bestanden.

Es ist ja wohl nicht anzunehmen, dass hier jedesmal Myomzellen und Sarkomzellen verschleppt wurden und sich am gleichen Orte ansiedelten und weiter wuchsen. Viel einfacher lässt sich die Genese des Primärtumors und der Bau des letzteren wie der Metastasen dadurch erklären, dass es sich um ein myoblastisches Sarkom des Magens handelte, dass unreife glatte Muskelzellen verschleppt wurden, die am Orte der Ansiedlung die gleichen Differenzierungsvorgänge wie in der Muttergeschwulst durchmachten.

Ebenso boten auch die von Busse und Landsteiner mitgeteilten Fälle in den Metastasen Differenzierungsvorgänge von rundlichen Zellen bis zu ausgesprochen ausgereiften glatten Muskelzellen, ähnlich wie im Primärtumor.

Den von Kathe mitgeteilten Fall möchte ich nicht ohne weiteres anerkennen. Er beschrieb einen von der Flexura duodeno-jejunalis ausgehenden zweifaustgrossen cystischen Tumor, der mikroskopisch sämtliche Übergänge von der glatten Muskelzelle bis zur Spindelzelle und zur runden, grossen Zelle mit allen möglichen Kernveränderungen zeigte, wie sie in diesen Tumoren immer vorkommen. Metastasen bestanden in seinem Falle nicht. Meiner Ansicht nach lässt dieser Tumor nur die Deutung als myoblastisches Sarkom zu. Kathe selbst deutet ihn ebenfalls als myoblastisches Sarkom, sagt dann aber: »Es ist nicht auszuschliessen, dass in einem Myom ein myogenes Sarkom sich entwickelte, an dessen Zellen sich wieder Differenzierungsprozesse im Sinne einer prosoplastischen (soll wohl heissen »anaplastischen«) Entwicklung abspielten und dessen myoblastisches Stadium wir nun vor uns haben.« Wenn aus einem myogenen Sarkom sich durch Entdifferenzierung ein myoblastisches Sarkom entwickeln soll, wie ich aus den angeführten Worten Kathes entnehmen zu können glaube, so kann sich ja nachher durch Reifung der Zellen aus einem myoblastischen Sarkom wieder ein myogenes Sarkom entwickeln. Man könnte dann ja, wie R. Meyer sagt, diesen circulus vitiosus beliebig oft wiederholen. Eine derartige Annahme ist doch wohl nicht angängig, da es für ausdifferenzierte Zellen kaum ein »Rückwärts« (abgesehen von dem in ganz geringen Grenzen spielenden morphologischen »Rückschlag« Ribberts), wohl aber für noch nicht ausdifferenzierte Zellen ein »Vorwärts« geben kann.

Um nun zur Erklärung der Genese und des Wachstums unseres eigenen Tumors zurückzukehren, so möchte ich aus dem sowohl in den primären Geschwülsten des Uterus wie auch in den Metastasen vorhandenen Befunde reiner, echter, vollausdifferenzierter Myomzellen bis hinab zur embryonal völlig undifferenzierten Bindegewebszelle den Schluss ziehen, dass der Tumor aus letzteren sich ableiten lässt, die wohl als embryonale unverbrauchte Zellmassen liegen geblieben sind. Ich nehme nicht an, diese embryonalen Zellen wären in der Uterusmuskulatur liegen geblieben, und dann in ein malignes Wachstum geraten, sondern es hat sich zunächst um eine multiple Bildung von Myomen am Uterus gehandelt, in denen dann diese Haufen embryonaler Zellen liegen geblieben sind, um im Verlauf des Wachstums der Myome ihrerseits ebenfalls ins Wachstum zu geraten und zwar in ein malignes. Dafür spricht der Befund, dass wir in sämtlichen malignen Tumoren des Uterus noch Reste gutartigen Myomgewebes finden, das nicht etwa

in malignes Gewebe umgewandelt, sondern von der Peripherie her von den maligne wuchernden Zellen durchwachsen und zerstört wird. Am besten zeigt uns diese Verhältnisse der gestielte Tumor e an der linken Tubenecke, dessen Stiel nur sehr dünn war, so dass nicht etwa von einer andern Stelle aus sarkomatöses Gewebe durch diesen Stiel in den Tumor hineingewachsen sein könnte. Wir sehen vielmehr, dass dieser Tumor noch zum grössten Teil aus gutartigem, typischen Fibromyomgewebe besteht, in dem das myoblastische Sarkomgewebe wächst und zwar in den Spalten des gutartigen Myoms unter Innehalten absolut scharfer Grenzen. Es findet nirgendwo eine Umwandlung des Myomgewebes in sarkomatöses Gewebe statt.

Wir haben also nicht etwa eine Umwandlung eines ganzen gutartigen Tumors in einen malignen vor uns, sondern letzterer entsteht erst wieder innerhalb des ersteren, wächst in ihm, zerstört und substituiert ihn. Wir streifen hier die Frage der Umwandlung gutartiger Geschwülste in bösartige überhaupt. Ohne auf diese interessante Frage näher eingehen zu können, möchte ich doch andeuten, dass wahrscheinlich eine »Umwandlung« in obengenanntem Sinne nie vorkommt, sondern dass immer, wenn aus einer gutartigen Geschwulst eine bösartige wird, letztere an einer zirkumskripten Stelle innerhalb der gutartigen entsteht und durch reines Wachstum aus sich heraus die letztere ersetzt. Auch aus einem Darmpolypen wird nicht in toto ein Karzinom, sondern letzteres entsteht erst an einer bestimmten Stelle innerhalb des Polypen und substituiert ihn vermöge seines schnellern, zerstörenden Wachstums.

Von diesen myoblastischen Zellen innerhalb der gutartigen Myome sind dann einzelne in die Blutbahn gelangt und haben zu Lungenmetastasen Anlass gegeben. Wir müssen hier die Frage ventilieren, ob die Metastasen, da sie teils einen rein myomatösen, teils mehr sarkomatösen Bau zeigen — entsprechend den primären Tumoren am Uterus — eventuell von verschiedenen Primärtumoren abzuleiten sind. Diese Annahme ist nicht nötig, sie können sämtlich von einem Tumor abstammen. Es lag ja ein völlig undifferenziertes myoblastisches Gewebe in den Myomen vor, das bei seinem Wachstum sich noch weiter ausdifferenzieren konnte, aber nicht brauchte. So kommt es, dass dasselbe einmal ein mehr sarkomatöses, gar nicht differenziertes, das andere Mal ein mehr differenziertes, glattes Muskelgewebe lieferte. Ausserdem finden wir noch jede Zwischenstufe zwischen den beiden, je nachdem der Ausdifferenzierungsprozess weiter oder weniger weit fortgeschritten war.

Die Möglichkeit der Ausdifferenzierung abgesprengter bezw. liegen gebliebener Zellen hängt nach Borrmanns Ansicht ab von der Art ihrer Isolierung. Er nimmt eine mit der Zelldystopie selbst einhergehende, mehr oder weniger starke Störung im Differenzierungsprozess der betreffenden Zellen an. Diese verschiedene Qualität tritt erst bei ihrem Auswachsen in die Erscheinung und wird, falls sie gar nicht vorhanden ist, und die Zellen während ihres Wachstums als Geschwulstzellen sich gar nicht mehr weiter differenzieren können, am besten erklärt durch ein infolge der Störung bedingtes Stehenbleiben auf einer gewissen frühern Stufe des Differenzierungsprozesses, die dann der Zeit ihrer fötalen Absprengung entspricht.

Wir haben es also in unserm Falle mit aus liegen gebliebenen myoblastischen Zellhaufen in Myomen hervorgegangenen Neubildungen zu tun, die zu Metastasen in den Lungen und Nieren führten, die den gleichen Bau und die verschiedensten Differenzierungsstadien ebenso wie der Primärtumor aufwiesen und müssen den Fall auffassen als multiple maligne Geschwulstbildungen innerhalb multipler gutartiger Geschwülste.

Ich habe in der Literatur keinen ähnlichen Fall gefunden, der mit solcher Deutlichkeit die Entwicklung und das Wachstum des myoblastischen Sarkoms innerhalb des Myoms gezeigt hätte, und somit glaube ich, dass dieser Fall einiges Licht wirft auf die noch immer unklare und viel diskutierte Frage der Entstehung der malignen Tumoren der glatten Muskulatur überhaupt.

Für die Überlassung des Falles, sowie für die liebenswürdige Unterstützung bei Abfassung der Arbeit sage ich Herrn Prof. Dr. Borrmann meinen besten Dank, ebenso auch Herrn Dr. Plücker in Wolfenbüttel für die freundliche Überlassung der Krankengeschichte und des Sektionsprotokolls.

Erklärung der Abbildung auf Tafel 1.

Partie aus dem mit dünnem Stiel von der linken Tubenecke entspringenden Myom, bei schwacher Vergrösserung (Zeiss, Ok. 2, Obj. AA) gezeichnet. In dem reinen Myomgewebe wächst das myoblastische Sarkom in breiten Zügen, die Lymphbahnen infiltrierend. Die Grenzen zwischen beiden Gewebsarten sind überall scharf, nirgends findet ein Übergang des Myomgewebes in Sarkomgewebe statt.

Literaturverzeichnis.

Aschoff. Lubarsch-Ostertags Ergebn. 1900.
Babes Nanu. Berl. klin. Wochenschr. 1897.
Bauereisen. Beitr. z. Geburtsh. u. Gyn. 1904. Bd. 9.
v. Beesten. Festschrift für Orth 1903.
Birch-Hirschfeld. Lehrbuch der pathol. Anatomie 1896.
Borrmann. Zeitschr. f. Krebsforschung, Bd. 2.
Derselbe. Zieglers Beiträge, Bd. 40.
Borst. Die Lehre von den Geschwülsten 1902.
Derselbe. Zieglers Beiträge, Bd. 39.
Brodowski. Virchows Archiv, Bd. 67.
Busse. Deutsche med. Wochenschr. 1904.
Chrobak. Archiv f. Gynäkol., Bd. 4.
Dobbertin. Zieglers Beiträge, Bd. 28.
v. Franqué. Zeitschr. f. Geburtsh. u. Gynäk., Bd. 40.
Fehling. Archiv f. Gynäkol., Bd. 7.
Gebhardt. Patholog. Anatomie der weibl. Sexualorgane 1899.
Glaeser. Virchows Archiv, Bd. 154.
Ghon u. Hintz. Zieglers Beiträge, Bd. 45.
v. Hansemann. Verhandl. der Naturforscherversamml. 1895.
Derselbe. Die mikroskopische Diagnose der bösartigen Geschwülste 1902.
Henke. Mikroskop. Geschwulstdiagnostik 1906.
Hegar. Archiv f. Gynäkol., Bd. 2.
Hohlfeld. Inaug.-Diss. Leipzig 1900.
v. Kahlden. Zieglers Beiträge 1893.
Kathe. Virchows Archiv, Bd. 187.
Klebs. Allgemeine Pathologie 1889.
Krische. Inaug.-Diss. Göttingen 1889.
Langerhans. Berl. med. Wochenschr. 1893.
Landsteiner. Wiener klin. Wochenschr. 1904.
Leopold. Archiv f. Gynäkol., Bd. 6.
Lubarsch. Lubarsch-Ostertags Ergebnisse 1895.
Mastny. Zeitschr. f. Heilkunde, Bd. 22.
Meyer, R. Handbuch der Gynäkologie, Bd. III, 1.
Minkowski. Münchener med. Wochenschr. 1904.
Morpurgo. Zeitschr. f. Heilk., Bd. 16.
Moser. Deutsche med. Wochenschr. 1904.
Pick. Arch. f. Gynäkol., Bd. 48 u. 49.
Ribbert. Geschwulstlehre 1904.
Ricker. Virchows Archiv, Bd. 142.
Ritter. Inaug.-Diss. Berlin 1889.
Schlagenhaufer. Wiener klin. Wochenschr. 1902.
Stöklin. Zentralbl. f. Gynäkol. 1898.
Ulesko-Stroganowa. Monatsschr. f. Geburtsh. u. Gynäk., Bd. 18.
Virchow. Die krankhaften Geschwülste.
Williams. Zeitschr. f. Heilkunde, Bd. 15.
v. Winckel. Arch. f. Gynäkol., Bd. 3.
Zieler-Fischer. Lubarsch-Ostertags Ergebn. 1904/05.

Lebenslauf.

Ich, Konstantin Hoevels, katholischer Konfession, wurde geboren am 20. März 1876 als Sohn des Landwirts Lambert Hoevels zu Lind, Kreis Köln.

Das Reifezeugnis erhielt ich Herbst 1897 am humanistischen Gymnasium zu Düren. Ich besuchte die Universitäten Bonn, Freiburg, Leipzig, Kiel und Würzburg. Das ärztliche Vorexamen bestand ich Herbst 1901 zu Kiel, die ärztliche Staatsprüfung Juli 1904 zu Würzburg. Die Approbation als Arzt erhielt ich ebenfalls zu letzterm Termin.

Seitdem war ich Assistent am Augusta-Hospital in Köln, am Knappschaftslazarett in Zabrze, an den Provinzial-Hebammen-Lehranstalten in Oppeln und Posen, sowie seit 1. April 1909 an der Frauenklinik der städt. Krankenanstalt in Bremen.



Konstantin Hoevels, Ein Fall von myoblastischem Sarkom des Uterus mit Lungen- und Nierenmetastasen.

Verlag von J. F. Bergmann in Wiesbaden.

DRUCK von CARL RITTER, G. m. b. H.
WIESBADEN.